

## SAMOBADANIE PIERSI

Pamiętaj, że :

- nie badasz się po to by wykryć guza , lecz aby upewnić się, że go nie ma
- **najlepiej badać się** zawsze tydzień po menstruacji , a po menopauzie raz w miesiącu np. w każdą pierwszą sobotę miesiąca
- gdy zauważysz coś niepokojącego idź do lekarza, nie zwlekaj !
- nie wyciągaj pochopnych wniosków - nie każdy guzek jest rakiem, ale każdy należy dać pod rozwagę lekarzowi

Po co masz się niepokoić. Niech on się martwi. Z pewnością nie obrazi się jeśli go odwiedzisz , a okaże się , że jesteś zdrowa jak ryba lub cierpisz na niegroźną chorobę w postaci zwyrodnienia torbielkowego czyli mastopatię.

- piersi trzeba tylko obserwować i kontrolować
- mimo całej staranności i systematyczności nie czuj się zwolniona od okresowych kontroli piersi u lekarza - wizyta u ginekologa, internisty itp. jest dobrą okazją.

Lekarz też człowiek, jeśli sam nie zaproponuje badania , przypomnij mu.

### **Czego szukasz , czyli zmiany które możesz stwierdzić dzięki samodzielnemu badaniu :**

- zmiany skóry piersi: przebarwienia, naczyniaki, pieprzyki , **celulit**
- wyciek z brodawki: poza okresem karmienia wyciek krwisty, mleczny lub bezbarwny jest nieprawidłowy
- nadżerkę brodawki -zazwyczaj występuje w postaci nie gojącej się krosty czy owrzodzenia
- zmianę kształtu otoczki - może zmienić swój dotychczasowy regularny kształt
- zmianę kształtu lub wielkości piersi - piersi mogą niesymetrycznie zmienić swój wygląd ;
- wyczuwalny ograniczony guzek piersi
- **wciągniętą brodawkę sutkową** , która dotychczas wyglądała normalnie
- obrzęk pod pachą
- powiększenie lub obrzęk **węzłów chłonnych**

### **Samobadanie metodą tradycyjną (kolistych ruchów)**

Każde samobadanie piersi składa się z trzech etapów.

Do jego wykonania będziesz potrzebowała trzech gadżetów :

- a) lustro,
- b) prysznic
- c) łóżko (najlepiej) .


Przy odrobinie fantazji można się obyć bez b) i c).

### Przed lustrem

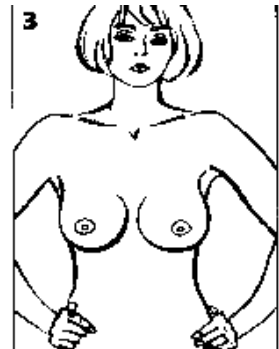
**1.** Unieś ręce wysoko do góry i przyjrzyj się:

- czy nie widzisz zmian w kształcie piersi
- czy skóra nie jest przebarwiona (zmiana koloru)
- czy nie marszczy się lub nie jest napięta

#### Informacje dodatkowe

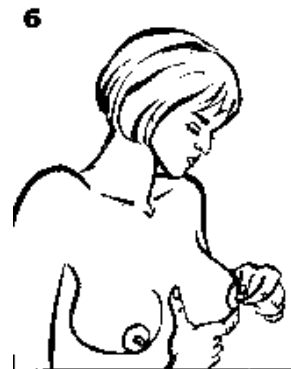

**2.** To samo skontroluj opierając ręce na biodrach.



**3.** Ściśnij brodawkę.

Zobacz czy nie wydziela się z niej płyn



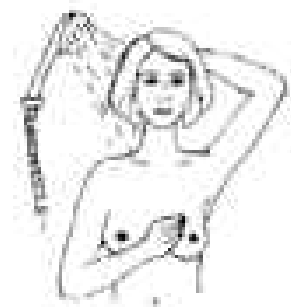### Pod prysznicem

**4.** Lewą rękę połóż z tyłu głowy, prawą na lewej piersi.

Lekko naciskając trzema środkowymi palcami zataczaj drobne kółeczka wzdłuż piersi, z góry na dół i z powrotem.

To samo zrób z prawą piersią.

W ten sposób sprawdzasz, czy nie czujesz stwardnienia lub guzka.

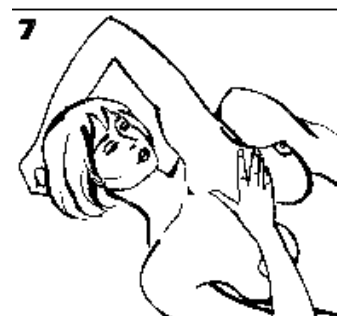


## Po kąpeli , czyli leżąc wygodnie na łóżku

**5.** Wsuń poduszkę, lub zwinięty ręcznik pod lewy bark, lewą rękę włóż pod głowę.

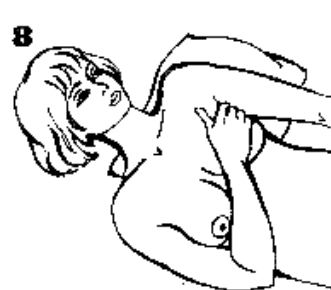Trzema środkowymi palcami prawej ręki (tylko tę masz do dyspozycji) zbadaj lewą pierś, tak jak pod prysznicem.

To samo powtórz z prawą pierś. Oczywiście lewą ręką.



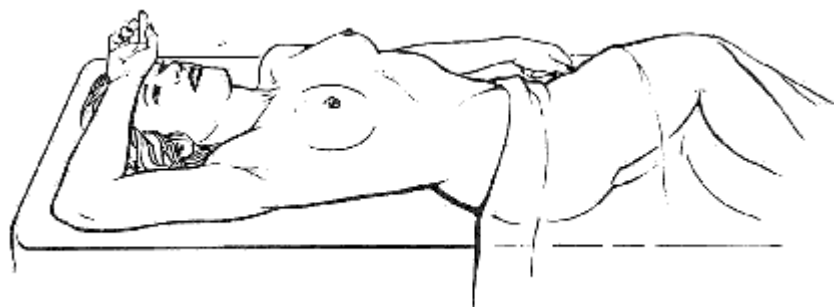
### I wreszcie :

**6.** Wyjmij rękę spod głowy, połóż wzdłuż tułowia i zbadaj pachy. Sprawdź, czy nie masz powiększonych **węzłów chłonnych** .



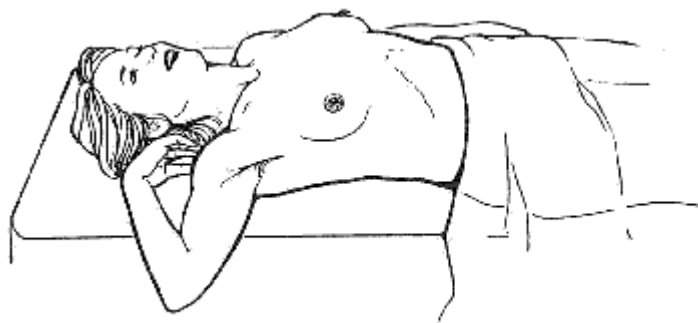
## Samobadanie metodą Mammacare

Podczas wykonywania badania kobieta powinna przez cały czas pozostać w pozycji leżącej na plecach, tak aby utkanie gruczołów piersiowych uległo maksymalnemu spłaszczeniu w stosunku do klatki piersiowej. Zmniejszenie grubości badanego gruczołu ma szczególne znaczenie w przypadku kobiet z dużymi piersiami. W celu spłaszczenia bocznej części badanego gruczołu piersiowego w stosunku do klatki piersiowej kobieta powinna położyć się na przeciwnym biodrze, jednocześnie obracając ramiona w taki sposób, aby górna połowa ciała spoczywała całą powierzchnią na plecach, a ręka po stronie badanego gruczołu ułożona była częścią grzbietową na czole.



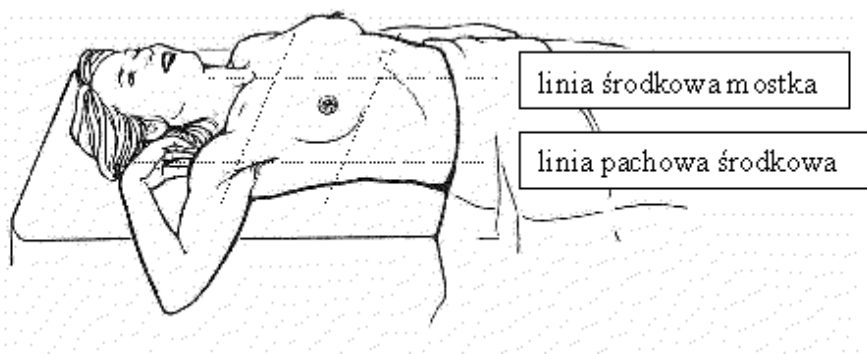
W celu uzyskania spłaszczenia po przwśrodkowej stronie aruczołu piersiowego kobieta powinna

leżeć płasko na plecach i przesunąć łokieć ku górze, aż zrówna on się z poziomem barku.



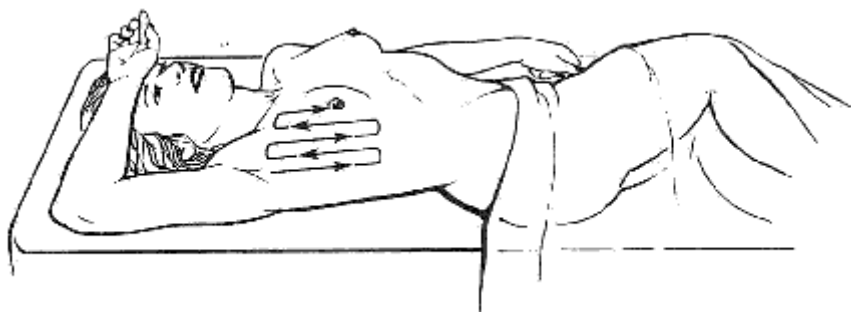
### Obszar badania

Gruzoł piersiowy zajmuje obszar bocznie aż do linii pachowej oraz ku górze aż po okolicę obojczykową. Badanie wykonane jest poprawnie jeśli obejmuje ono prostokątne pole położone pomiędzy obojczykiem, a dolną linią biustu oraz pomiędzy linią środkową mostka przyśrodkowo i linią pachową środkową bocznie.



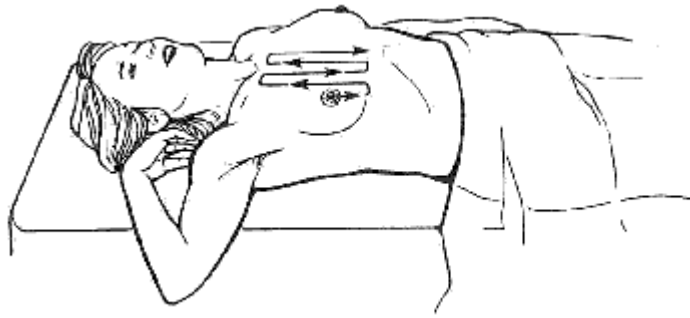
### Sposób wykonania (ułożenie dłoni i palców, ruch i nacisk)

Badanie palpacyjne rozpoczynamy w okolicy pachowej i kontynuujemy w linii prostej ku dołowi wzdłuż linii pachowej środkowej, aż do dolnej linii biustu.

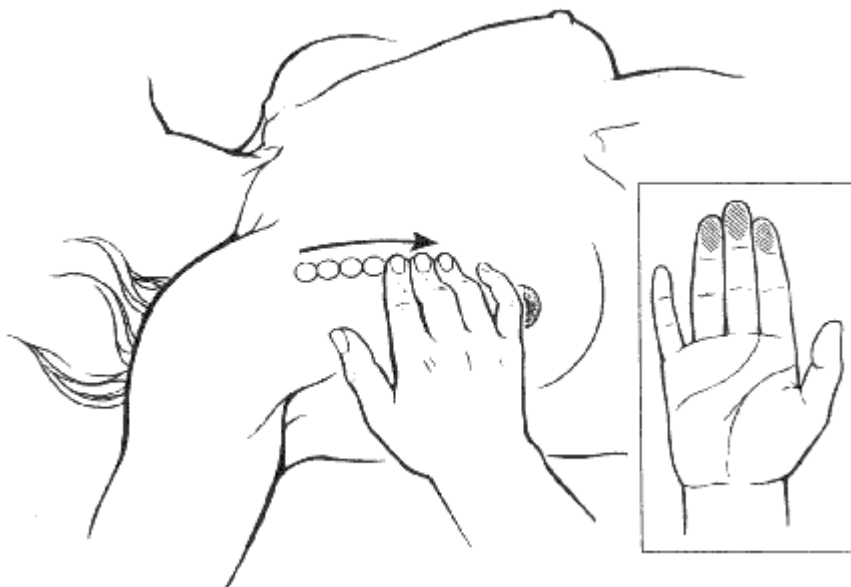

Palce przesuwają się wtedy przyśrodkowo i badanie palpacyjne jest kontynuowane ku górze klatki piersiowej w linii prostej, aż do wysokości obojczyka. Powtarzając ten manewr pokrywamy w ten sposób całą powierzchnię prostokąta. Aby nie pominąć najmniejszego fragmentu tkanki gruczołu piersiowego umowne pasma, wzdłuż których prowadzi się badanie, powinny się pokrywać. Badanie kontynuujemy aż do momentu osiągnięcia dolnego

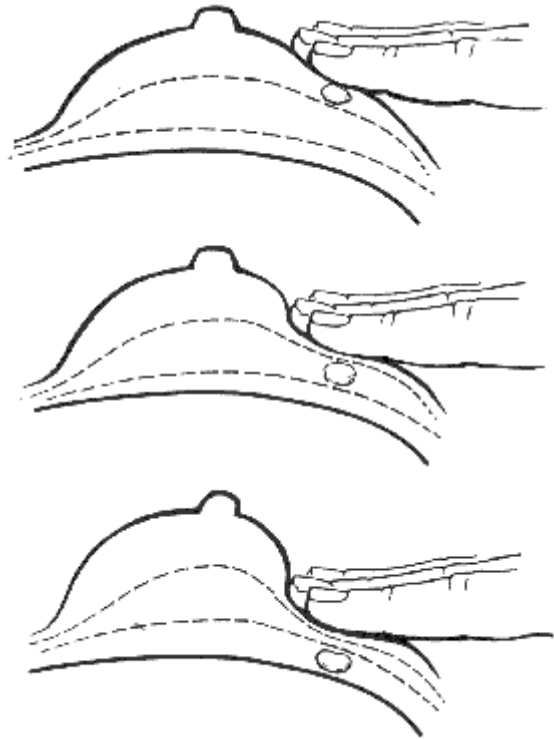
przyśrodkowego rogu wyznaczonego umownie prostokąta (należy pamiętać o zmianie ułożenia ręki).



Trzy palce środkowe badającego składa się razem przy nieco ugiętych stawach śródrečno-paliczkowych. Opuszki palców stanowią powierzchnię wykrywającą zmiany.



Badający wykonuje koliste ruchy palców środkowych, jak gdyby okręzał brzeg monety pięćdziesięciogroszowej. Nad każdym takim miniobszarem należy wykonać trzy okrążenia, nasilając stopniowo nacisk: od słabego, mającego na celu wykrycie zmiany położonej powierzchni, przez umiarkowany mający na celu stwierdzenie zmiany położonej w warstwie pośredniej, do mocnego docierającego do warstw gruczołu piersiowego położonych przy ścianie klatki piersiowej.



Badanie palpacyjne okolicy nadobojczykowej oraz okolicy pachowej w poszukiwaniu powiększonych węzłów chłonnych jest integralną częścią badania i nie powinno być pominięte, podobnie jak oglądanie samych piersi. Najpowszechniej zaleca się oglądanie piersi, gdy kobieta stoi przodem do badającego (lub przed lustrem), z rękami opuszczonymi wzdłuż ciała. Możliwa jest wówczas ocena symetrii piersi i brodawek, ich ewentualnego wciągnięcia, zmian skórnych lub zmian samych brodawek. Ocena oglądaniem winna być wykonana przed zamierzonym badaniem palpacyjnym.

*Wykorzystano materiały Polskiego Komitetu Zwalczenia Raka*